Ein Fall von congenitaler Missbildung des Herzens.

(Mit einer Abbildung.)

Inaugural-Dissertation

zur

Erlangung der Doktorwürde

in der

gesamten Medizin

verfasst und einer

Hohen medizinischen Fakultät

der

Kgl. Bayer. Ludwig-Maximilians-Universität zu München

vorgelegt von

Hans Pulstinger,
approb. Arzt aus Deggendorf.

München, 1904.
Kgl. Hof- und Universitäts-Buchdruckerei Dr. C. Wolf & Sohn.

Ein Fall von congenitaler Missbildung des Herzens.

(Mit einer Abbildung.)

Inaugural-Dissertation

zur

Erlangung der Doktorwürde

in der

gesamten Medizin

verfasst und einer

Hohen medizinischen Fakultät

der

Kgl. Bayer. Ludwig-Maximilians-Universität zu München



vorgelegt von

Hans Pulstinger,
approb. Arzt aus Deggendorf.

München, 1904.
Kgl. Hof- und Universitäts-Buchdruckerei Dr. C. Wolf & Sohn.

Gedruckt mit Genehmigung der medizinischen Fakultät
der Universität München.

Meiner Braut.

Digitized by the Internet Archive
in 2026

https://archive.org/details/IA41552301_0065

Wenn man in der Literatur der Missbildungen Umschau hält, so findet man, dass darin die des Herzens eine grosse wichtige Rolle spielen, insbesondere seit man sich mit ihrer Genese eingehender beschäftigt hat. Hat nun einerseits die Entwicklungsgeschichte in die meisten Verhältnisse Licht gebracht, so haben umgekehrt die von der Norm abweichenden Formen Verhältnisse aufgedeckt, die bisher keine Erklärungen fanden. Dass gerade das Herz so zahlreiche Missbildungen aufweist, ist ja nicht zu verwundern, wenn man sich die Entwicklungsgeschichte dieses wichtigen Organes zurecht legt. Man sieht dabei, welch zahlreiche Wandlungen das Werden des Herzens von den einfachsten Stadien des niedersten Lebewesens bis zum komplizierten Organismus des vollkommen entwickelten Wesens, des Menschen, erleben muss.

Kann schon unter fast normalen Verhältnissen eine Abweichung von der Norm auftreten, so ist die Gelegenheit hierzu noch dadurch vermehrt, dass, wie wir wissen, bereits der Fötus verschiedenen allgemeinen Erkrankungen als auch Erkrankungen an den einzelnen Organen unterworfen ist.

Die meisten Beschreibungen der Missbildungen des Herzens erstrecken sich auf Fehlen oder rudimentäre Anlagen ganzer Abschnitte des Herzens. Seltener finden sich Verschmelzungen oder Defekte im Bereiche der grossen, das Herz verlassenden Gefässe.

Förster weist in seinem Werke über Missbildungen des Menschen im Abschnitt über „Fehlbildungen der Brust-

eingeweide“ Seite 137 darauf hin, „dass die Missbildungen des Herzens und der aus ihm entspringenden Gefässtämme, teils in das Gebiet der einfachen Defektbildungen, teils in das der Hemmungsbildungen, grösstenteils aber in das der Fehlbildungen gehören, indem die meisten auf einer fehlerhaften Umbildung des Truncus communis arteriosus und der Kiemenarterien in die reifen bleibenden Formen beruhen. Dass dagegen die Atresien der Gefässtämme dadurch entstehen können, dass wegen Veränderung der Stromrichtung ein Zeilt lang kein Blut durch den Gefässtamm läuft und dieser deshalb einschrumpft und verödet.

In der Regel beruhen sie aber auf fötalen Thrombosen, Endocarditis und Myocarditis. Diese Veränderungen könnten also erst dann eintreten, wenn die Gefässtämme und Ostien schon gebildet und gesondert sind.“

Rokitansky glaubte den Beweis erbracht zu haben, dass die häufigste Erkrankung des Herzens die fötale Myocarditis ist, welche mit oder ohne bleibenden nachweisbaren Erscheinungen an den Klappen und an der Muskulatur die Verödung von Gefässtämmen und den Schluss von Ostien herbeiführen könne.

Es handelt sich in diesem Falle, der später ausführlich behandelt werden soll, um vollständige Rückbildung der Aorta bei vollständig ausgebildetem Vorhof- und Kammersystem, verbunden mit Offenbleiben des Foramen ovale und einem Septumsdefekt.

Förster erwähnt in seinem oben angeführten Werke im Abschnitt über Herzveränderungen die Atresie der Aorta ascendens und bezeichnet sie als Seltenheit. Öfters dagegen fänden sich Atresien der Pulmonalis, während die congenitalen Pulmonalstenosen und Hypoplasien der Pulmonalis ziemlich häufig sind.

So erwähnt Leo (Archiv für pathologische Anatomie von

Virchow, Bd. 3 S. 503) einen Fall, der im Prinzip mit dem Nachstehenden einige Berührungspunkte aufweist. Es handelt sich dabei um eine Atresie der Pulmonalis. Das betreffende Kind hatte nach Aussagen seiner Mutter von Geburt an intensive Blaufärbung der Haut gezeigt und war wegen „Schreikrämpfen“ der Poliklinik zur Behandlung übergeben worden. Bei der Untersuchung wurde ausser der lebhaften gleichmässigen cyanotischen Blaufärbung kolbige Auftreibungen an den Phalangen der Finger festgestellt. Diese klinische Diagnose lautete auf congenitalen Entwicklungsfehler des Herzens oder der grossen Gefässe oder beider zugleich. Das Kind starb im Alter von acht Monaten.

Der Sektionsbericht erwähnt die Kommunikation beider Vorhöfe, einen rudimentär entwickelten rechten Ventrikel, einen hypertrophierten linken Ventrikel, das Offenbleiben des Ductus Botalli und des Foramen ovale. Die Arterie Pulmonalis stellte sich als völlig geschlossener Blindsack von der Weite eines Gänsefederkieles vor. Die Verbindung der Lungenarterien, welche von der Fortsetzung der Arterie Pulmonalis abgehen, mit der Aorta, wurde durch den Ductus Botalli bezweckt. Als einzig grosses, das Herz verlassendes Gefäss fungierte nur die Aorta, die die Lungen als auch den übrigen Kreislauf mit Blut versorgte. Die klinischen Befunde am Herzen waren gleich Null.

Einen interessanten Fall von Fehlen der aufsteigenden Aorta hat Ziegenspeck (Archiv für Gynäkologie Bd. 32 S. 11) veröffentlicht. Derselbe war in der Universitätsfrauenklinik zu München im Jahre 1887 beobachtet worden. Derselbe lautet auf: Fehlen der aufsteigenden Aorta, fast vollständiges Fehlen des Septum ventriculorum und des linken Ventrikels bei einem Neugebornen, welches trotzdem über vier Tage gelebt hat.

Aus dem Sektionsbericht des Herrn Professor Bollinger

ist als Einschlägiges zu entnehmen: Rechter Ventrikel hat eine auffallend dicke Wandung und ist sehr weit; der linke Ventrikel sehr eng, dünn. Dicke des rechten Ventrikels 0,6 cm, Lungenarterie sehr weit. Ductus Botalli in Verbindung mit Aorta descendens. Aorta ascendens fehlt, an deren Stelle ein dünner Bindegewebsstrang. Linker Ventrikel sehr eng, Wandung 0,3—0,4 cm dick, kommuniziert durch eine Öffnung des Septum ventriculorum mit dem rechten Ventrikel. Die Öffnung ist für einen kleinen Finger durchgängig.

Der Kreislauf des Kindes war also der, dass das Blut aus den Hohlvenen in den rechten Vorhof, von da in den rechten Ventrikel und durch die Septumöffnung in den linken Ventrikel gelangen konnte. Die Lungenvenen mündeten in den linken Vorhof. Da aber eine Kommunikation zwischen linken Vorhof und linken Ventrikel fehlte, musste dieses Blut durch eine spaltförmige Öffnung in der Scheidewand der Vorhöfe in den rechten Vorhof gelangen. Das gesamte Blut musste dann seinen Weg vom Herzen in den Körper durch die Arterie pulmonalis machen, welches als einzig grosses, das Herz verlassendes Gefäss vorhanden war. Sie war aber in ihrem ganzen Verlaufe aneurysmatisch ausgedehnt und ihre Wandungen waren von trabekelartig vorspringenden Muskelbalken verstärkt. An der Stelle, an der gewöhnlich der Ductus Botalli in die Aorta einmündet, befand sich die Arteria subclavia sinistra. Die Wandung des Arcus war bei der Sektion verloren gegangen, so dass der Abgang der übrigen Gefässe aus dem Arcus der Pulmonalis am Präparat nicht mehr erkennbar war.

Die klinischen Beobachtungen beschränken sich auf Angabe der Blausucht und Schlafsucht, sonst habe es nichts Abnormes an sich gehabt.

Beide angeführte Fälle entsprechen dem Schema, wie

es bei den Amphibien sich findet, nämlich zwei Vorhöfe und eine Kammer.

Nun zu unserm Fall.

Am 4. Oktober 1904 wurde in das Hauner'sche Kinderspital zu München ein vier Wochen altes Kind gebracht, das aber bereits am 5. des gleichen Monats 4 Uhr nachmittags unter Kollapserscheinungen plötzlich starb.

Der Fall, welcher mir durch die Liebenswürdigkeit des Herrn Geheimrats Dr. v. Ranke überlassen wurde, ist nach zwei Richtungen interessant. Erstens in Bezug auf eine Missbildung des Herzens, beziehungsweise des Gefässystemes, die bis jetzt, so weit ich die Literatur durchsuchte, nicht beachtet worden ist und zweitens in Bezug der klinischen Erscheinungen wegen der ausgesprochenen Blausucht mit relativ langer Lebensdauer. Die klinische Diagnose lautete auf congenitalen Herzfehler.

Aus dem Krankenblatt stammt nachstehendes:

A. R., geboren am 4. September 1904 zu München. Die Geburt sei schwer gewesen und habe lange gedauert. Das Kind sei ohne Kunsthilfe geboren, asphyktisch, ganz blau gewesen und habe nicht geschrien. Auch später habe das Kind niemals kräftig geschrien und sei immer heisser gewesen. Seit acht Tagen habe das Kind zu husten angefangen, während es früher nie gehustet habe und stets munter gewesen sei und immer eine Flasche getrunken habe. Seit dem Bestehen des Hustens bemerkte die Mutter, dass das Kind so blau sei. Die letzten Tage sei die Atmung sehr beschleunigt gewesen, Fieber nicht bemerkt worden. Der Stuhl sei zweimal täglich entleert worden, aber nicht reichlich gewesen. Kein Erbrechen. Die Nahrung habe in $^1/_2$ Liter Milch verdünnt und $^1/_2$ Liter Wasser und in Zusatz von einen Kaffeelöffel Milchzucker bestanden. Die Kinder vom Ehemann seien ge-

sund. Die Mutter soll herzleidend gewesen sein, ein Kind sei an der Kruppe gestorben.

Als Status war unter 4. X. eingetragen:

Das Kind war für sein Alter klein, die Muskulatur auffallend schlaff, schlecht entwickelt. Tonus der Glieder ist fast aufgehoben, Farbe der Haut blassgrau, livid. Am stärksten ist die Blaufärbung im Gesicht und an den Enden der Extremitäten. Die Atmung ist erschwert, Einziehungen im Epigastricum und in den Intercostalräumen. Nasenflügelatmen, Schnüffeln. Die Zahl der Atemzüge 72. Keine stärkeren Drüsenschwellungen. Der Schall über den Lungen links hinten unten und rechts hinten oben abgeschwächt.

Atemgeräusch vorne und hinten oben von bronchialem Hauch. Über der ganzen Lunge zahlreiche, feuchte, teils klingende Rasselgeräusche, am stärksten rechts hinten. Herzdämpfung nicht verbreitert, erster Ton etwas unrein. Abdomen ohne krankhaften Befund, Milz und Leber nicht vergrössert. Die Therapie bestand in Anwendung von Wärmflasche, warmen Bädern mit Hüftenübergiessungen, in Verordnung von Kampfer und Halbmilch.

Am 5. Oktober fand sich folgender Eintrag.

Über den Lungen sind die Rasselgeräusche spärlicher, Unreinheit des ersten Herztones nicht deutlich. Gegen 4 Uhr nachmittags plötzlich Kollaps. Kampfer und künstliche Atmung ohne Wirkung. Exitus letalis 4 Uhr nachmittags.

Die anatomische Diagnose*) lautete:

Congenitale Missbildung des Herzens, grosser Septumsdefekt, rudimentäre, mit dem linken Ventrikel nicht kommunizierende, blind endende Aortenanlage, Ersatz derselben durch die Pulmonalis. Hochgradige allgemeine Stauung, besonders hochgradiger Stauungskatarrh des Magens.

*) Sektions-Journal des pathol. Instituts Nr. 899. 1904.

Beschreibung: Das Herz ist im ganzen vergrössert, besonders der rechte Teil, der ungefähr doppelt so gross als der dicke ist und dessen Muskulatur die des linken an Stärke nahezu um das Doppelte übertrifft. Der Vorhof des rechten Herzens ist vollständig normal, die beiden Venae cavae münden an gewöhnlicher Stelle, das Foramen ovale ist ziemlich weit offen. In der Septumwand des Ventrikels direkt unterhalb des Ansatzes der Pulmonalklappen findet sich eine für einen dicken Bleistift durchgängige Öffnung, die in den linken Ventrikel führt. Das Gefäss, das aus dem rechten Ventrikel seinen Ausgang nimmt, der Arterie Pulmonalis entsprechend, ist auffallend gross und weit und setzt sich fort ohne jede Unterbrechung seiner Continuität oder Veränderung seines Lumens in ein dem Aortenbogen und Aorta descendens völlig entsprechendes Gefäss. Es gehen von ihm ab an Stelle des Truncus anongenus, von Anfang an getrennt, Subclavia und Carotis sinistra. Im weiteren Verlaufe am absteigenden Teil die Intercostalarterien. Von der Aorta ascendens sieht man ohne Präparation nichts. Bei genauer Präparation findet sich neben der ungefähr fingerdicken Pulmonalis ein ganz kleiner, ballbleistiftdicker Strang, der im Innern hohl ist und der dem Herzen zu blind endigt, mit dem grossen, dem rechten Herzen entsprechenden Gefäss aber durch einen starken Seitenast in Verbindung steht, der in das grosse Gefäss an der dem Ductus arteriosus Botalli gewöhnliche Stelle mündet. Andererseits gehen von diesem Strang, beziehungsweise als Fortsetzung des dem Ductus arteriosus Botalli analogen Gebildes, Gefässe ab, die in den Lungenhilus beiderseitig einmünden und zwar geht das Gefäss für den rechten Lungenhilus hinter dem grossen, dem rechten Herzen entstammenden arteriellen Gefäss vorbei. Das blind endigende Gefäss, die rudimentäre Aorta ascendens und die seine Fortsetzung bildende linke Arterie Pulmonalis liegt links und etwas hinter

dem Hauptgefäss. Der linke Ventrikel steht nur durch den Septumsdefekt mit dem einzigen das Herz verlassenden, arteriellen Gefäss in Verbindung. Die Lungenvenen sind an vollständig normaler Stelle.

Aus diesem Befunde geht augenscheinlich hervor, dass die Ausschaltung der Aorta im ersten Drittel des Fötallebens entstanden sein muss. Es liegt ursprünglich eine vollständige normale Anlage und Entwicklung des Gefässsystems und der Kammern nebst Vorhöfe vor; denn vorhanden müssen sicher in der frühesten Zeit richtig gewesen sein: die Arterie Pulmonalis und die Aorta. Daher glaube ich nicht, dass ein Fehler in der Teilung des Truncus arteriosus vorliegt.

Ausserdem muss die Aorta vorher einmal in einer gewissen Tätigkeit gestanden haben, da sie in ihrem distalen Teil noch durchgängig geblieben ist. Nachdem sie aber gegen das Herz zu blind endigt, so muss der Verschluss auch von seiten des Herzens her seinen Anfang genommen haben.

Zudem sind keine Klappen vorhanden. Der Verschluss konnte also durch eine Entzündung des Myocards oder durch eine Thrombose oder von einer Entzündung der Herzinnenhaut entstanden sein. Die Veränderung des Lumens des betreffenden Gefässes kann dann in der Folgezeit eingetreten sein, nachdem kein Blut mehr hindurch lief, infolgedessen sich eine Inaktivitätsatrophie und schliesslich eine Verkümmerung des Gefässes einstellte.

Soviel also ist wahrscheinlich, dass in der frühesten Zeit die Aorta bei dem Kreislauf beteiligt war.

Welcher Grund konnte sie nun ausschalten?

Es ist bereits erwähnt worden, dass fötale Thrombosen und Endocarditis die Ursachen zu solchen Gefässveränderungen abgeben können.

Nachweisen lässt sich die ursprüngliche das Gefäss zur Obliteration führende Ursache nicht. Sowohl fötale Endo-

carditis als Thrombose würden im Laufe der fötalen Entwicklung zu einer intensiven Bindegewebswucherung Anlass gegeben haben, deren Resultat in beiden Fällen ein bindegewebiges Polster bildet, das einen Schluss auf seine Entstehung nicht zulässt.

Nachdem nun der Abfluss des Blutes vom linken Ventrikel nach der gesetzmässigen Seite behindert und ausgeschlossen war, musste sich als Folgeerscheinung der Septumsdefekt erhalten, um so dem in den linken Ventrikel gelangten Blut einen Ausgang zu schaffen.

Die Obliteration des Gefässes muss also eingetreten sein zu einem Zeitpunkt, in welchem das Septum noch nicht vollständig gebildet war. Es ist dies im zweiten Monat des Fötal-Lebens.

Nach dieser Tatsache begann der rechte Ventrikel in seiner Tätigkeit den linken zu ersetzen, was zu der Hypertrophie des rechten Ventrikels führte. Das dem Herzen zuströmende Blut sammelte sich in der Folgezeit hauptsächlich im rechten Ventrikel an, hierzu kam noch die Blutmenge des in den linken Vorhof gelangten Blutes. Das gesamte Blut konnte aber nur durch das aus dem rechten Ventrikel stammende Gefäss das Herz verlassen. Die ganze Leistung traf die rechte Kammer, welche Mehrleistung den Grund zur Hypertrophie abgab. Die Arterie Pulmonalis wurde hierbei stark erweitert.

Der Ductus Botalli, der sonst nach Eröffnung des Lungenkreislaufes durch ihn als einziges Bindeglied zwischen Pulmonalis und Aorta versorgt werden musste, als die Lungen zu arbeiten begannen.

Wie nun aus der Zeichnung ersichtlich ist, bildet die Arterie Pulmonalis einen der Aorta analogen Bogen, dessen Entstehungszeit sehr früh anzunehmen ist und wahrscheinlich

mit der Umbildungszeit der Kiemenarterien in die bleibenden Formen zusammenfällt.

Ist der Fall also anatomisch recht interessant, so ist er auch nach der klinischen Seite hin bemerkenswert. Schon die für solche Fälle relativ lange Lebensdauer ist direkt auffallend, nachdem doch nur ein verschwindend kleiner Bruchteil sauerstoffhaltigen Blutes in seinen Adern kreiste. Die Folgeerscheinungen dieser Sauerstoffarmut war die starke Blausucht, wie sie schon früher immer bei Offenbleiben des Foramen ovale, bei Septumsdefekten, Tricuspidal-Klappenfehlern, Atresien der Pulmonalis beobachtet worden sind.

Eine Bereicherung für das Entstehen von Blausucht ist also durch eine Missbildung gegeben.

Verfolgt man den Blutkreislauf, so findet man folgendes Schema:

Das gesamte venöse Blut der oberen und unteren Hohlvene ergiesst sich wie gewöhnlich in den rechten Vorhof. Ein Teil des Blutes fliesst durch das Foramen ovale in den linken Vorhof über und in die linke Kammer. Der andere Teil geht in die rechte Kammer und kann vielleicht durch den Septumsdefekt in die linke Kammer übertreten. Wenn nun die Herzkontraktionen erfolgen, so wird einerseits das im rechten Ventrikel angesammelte Blut direkt, das im linken Ventrikel durch den Septumsdefekt in das grosse arterielle Gefäss des rechten Ventrikels geworfen werden. Dieses ganze Blut ist aber grösstenteils venös. Nur ein kleiner Teil des Blutstromes gelangt mit Hilfe eines Verbindungsstückes, das dem Ductus Botalli entspricht und eine Verbindung zwischen Pulmonalis und dem distalen nach hohl gebliebenen Aortenteil entspricht, in die Lungen, um hier Sauerstoff zu empfangen. Dieses Blut kehrt durch die Lungenvenen normalerweise in den linken Vorhof zurück und bildet das einzig sauerstoff-

reiche Blut. Es ist also der linke Vorhof derjenige Teil des Herzens, welcher das verhältnismässig beste Blut enthält. Im linken Ventrikel tritt bereits eine Mischung durch den Septumsdefekt mit dem Blut im rechten Herzen ein.

Dadurch erklärt es sich auf den ersten Blick, dass am lebenden Kinde diese stark ausgesprochenen Blausuchtserscheinungen aufgetreten sind.

Merkwürdig ist bei der geringen Sauerstoffzufuhr die lange Lebensdauer. Verständlich wird sie nur, dass analog dem Fötal-Kreislauf, indem die Blutzirkulation im Verhältnis zum Erwachsenen eine sehr rasche ist.

Durch diese Blutzirkulation soll das Blut immer wieder schnell an die Sauerstoffquelle gebracht werden. Die Schnelligkeit des Wechsels kann dadurch die Qualität bedingen. Auch in diesem Falle hat stets eine erhöhte Herztätigkeit stattgefunden, die einen Ausgleich schaffen wollte. Dass dies trotzdem nicht lange möglich war, ist ebenso augenscheinlich, weil in die kleinen Lungenarterien nur ein Bruchteil im Verhältnis zur übrigen Blutmasse in die Lungen gebracht werden konnte. Hand in Hand gingen damit die vermehrten Atemzüge, die, wie das Krankenblatt aufweist, bis auf 72 Züge in der Minute stiegen.

Der klinische Objektivbestand am Herzen erwähnt keine Verbreiterung des Herzens, nur einen etwas unreinen ersten Herzton. Um perkutorisch eine Vergrösserung nachzuweisen, scheint also die Hypertrophie des rechten Ventrikels doch zu gering gewesen zu sein. Theoretisch drängt sich der Gedanke auf, dass doch das Fehlen der Herztöne über der sonstigen Pulmonalis im zweiten Zwischenrippenraum links auffallen sollte. Indes, da keine Geräusche zu hören waren und keine Störungen am Apparat des Herzens vorhanden waren, ist es leicht möglich, dass die fortgeleiteten Töne des Ersatzgefässes den Nachweis des Fehlens dieser Töne schwierig machten.

Die Erscheinungen der Bronchitis auf den Lungen, sowie die Erscheinungen an den übrigen Organen stellen sich als Stauungsresultate dar.

Der Tod des Kindes ist jedenfalls einerseits durch Sauerstoffarmut, andererseits durch Erlahmung des Herzens infolge erhöhter Widerstände eingetreten.

Zum Schlusse erfülle ich die angenehme Pflicht, Herrn Dr. Oberndorfer, Assistenzarzt im pathologischen Institut, für seine liebenswürdige Unterstützung meinen verbindlichsten Dank auszusprechen.

Lebenslauf.

Geboren am 8. August 1874 zu Deggendorf als der Sohn des Oberlandesgerichtsrates Friedrich Pulstinger, besuchte ich die Volksschule zu Passau, die Gymnasien zu Augsburg und München und erhielt im Jahre 1895 mein Reifezeugnis. Mit Ausnahme eines Sommersemesters im Jahre 1898, in dem ich als Einjährig-Freiwilliger in Erlangen diente, verbrachte ich meine ganze Studienzeit an der Universität München. Im Jahre 1897 bestand ich das Tentamen physicum und 1900 im Sommer das Approbationsexamen. Am 1. Oktober desgleichen Jahres genügte ich meiner Pflicht als einjährig-freiwilliger Arzt und schlug darauf meine militärische Laufbahn ein, in der ich als Assistenzarzt in Metz, Germersheim und jetzt in Landsberg tätig bin.

Hans Pulstinger.

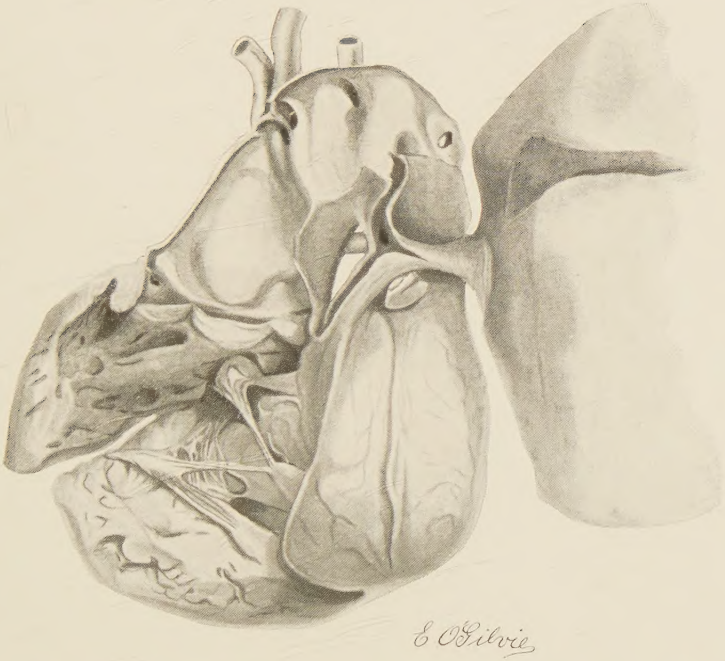
E. O. Silvie